



Dr. Pablo Pérez Lanza

Odontología, periodoncia y
osteointegración en Clínica
Olga Lanza.

COLOCACIÓN DE UN IMPLANTE INMEDIATO TICARE PERIO HYBRID 4,25x8 MM

Mujer de 59 años de edad sin antecedentes médicos de interés, en terapia periodontal de soporte desde hace 13 años. La paciente refiere dolor moderado, de varias semanas de evolución, en el 24. A la exploración radiológica, se observa defecto circunferencial, profundidad de sondaje elevada (11 mm) y movilidad grado 2, otorgándose un pronóstico imposible a la pieza.

Se opta por la extracción y colocación de implante inmediato. Tras la exodoncia, se realiza un legrado minucioso del lecho alveolar. Se coloca un implante Ticare Perio Hybrid Quattro STD 4,25 × 8 mm, alcanzando un torque de 40 Ncm, en posición protésicamente guiada. Debido a la alta estabilidad, se opta por la colocación en ese mismo momento de un pilar transepitelial cónico de 10° TCP Ticare de emergencia estrecha de 3 mm de altura. La combinación de una colocación subcrestal, sumado a la colocación de un pilar transepitelial largo (de más de 2 mm) y estrecho, parece ofrecer menores tasas de remodelado óseo, según la literatura existente (Bernabéu-Mira et al., 2023; Saleh et al., 2022; Suárez-López del Amo y Monje, 2022)

Tras ello, se realiza la preservación alveolar. Se rellena el gap mediante aloinjerto (UK Biobank, Stockport, Reino Unido) y fibrina rica en plaquetas con leucocitos (L-PRF, por sus siglas en inglés Leucocyte- and Platelet-Rich Fibrin). Se cubre con una membrana reabsorbible de colágeno Lyoplant (B. Braun, Melsungen, Alemania) y sellamos el alveolo con membranas de L-PRF. Sutura 5/0 reabsorbible. 3 meses después, se confecciona la corona de circonio cemento-atornillada sobre interfase de titanio no rotatoria. 6 meses después, observamos estabilidad periimplantaria y ausencia de remodelado óseo.

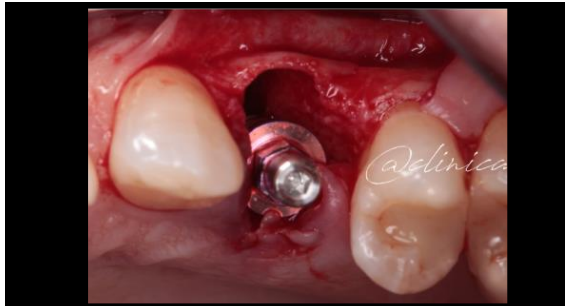


Fig. 1

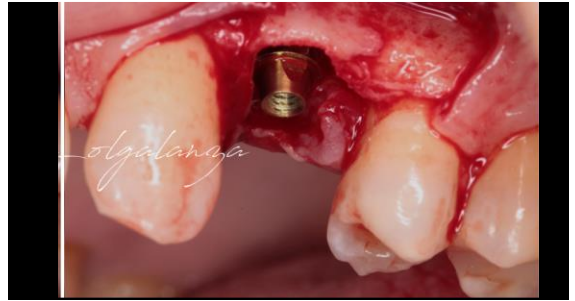


Fig. 2

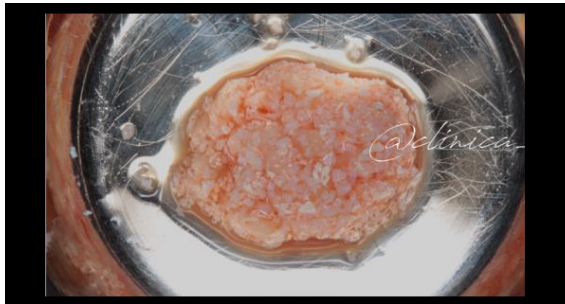

Fig. 3

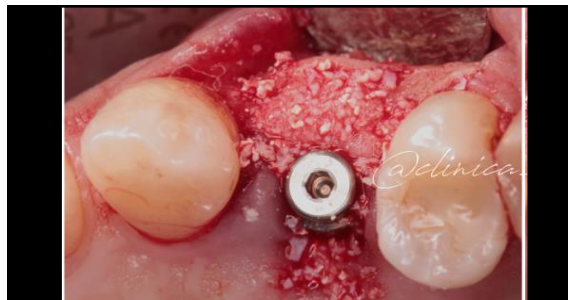

Fig. 4

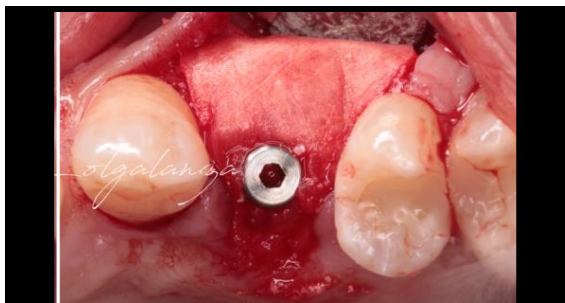


Fig. 5

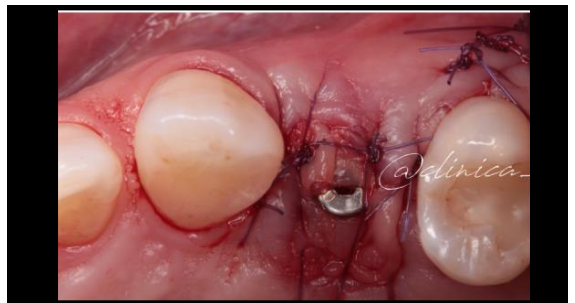


Fig. 6

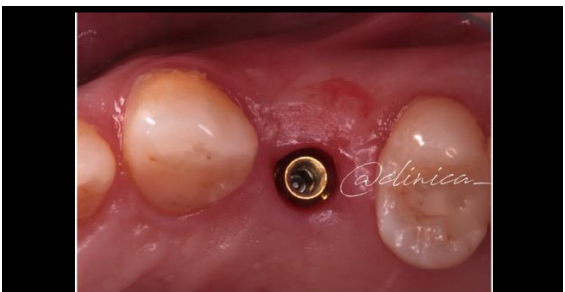

Fig. 7

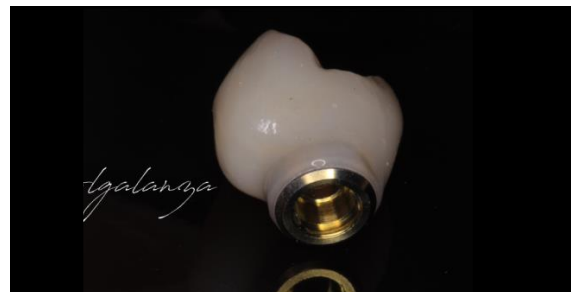

Fig. 8

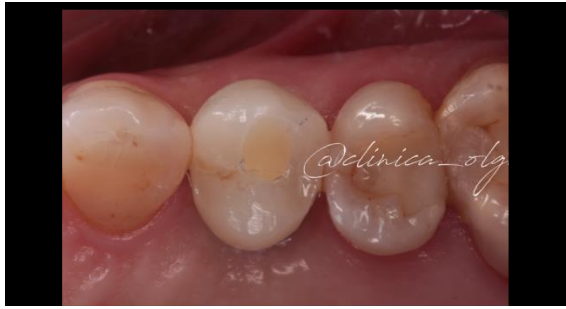

Fig. 9

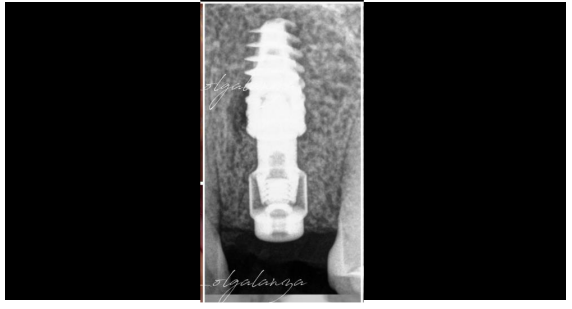

Fig. 10

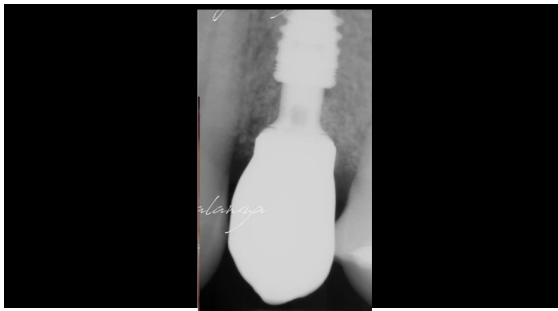


Fig. 11