



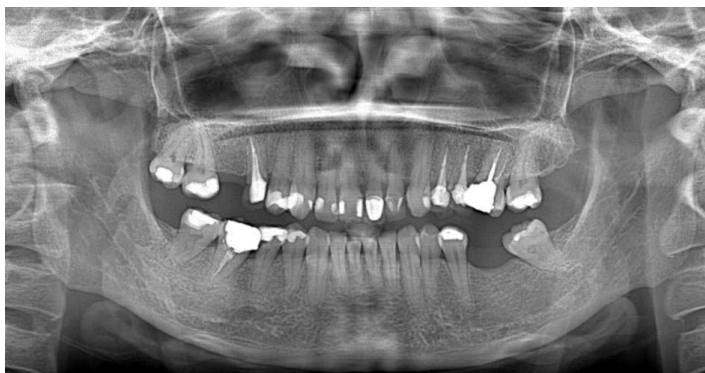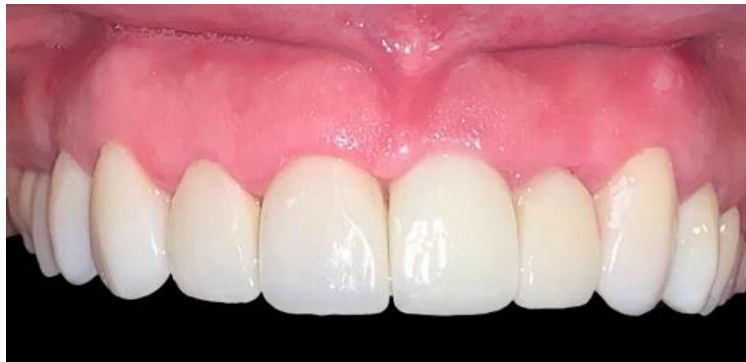ticare

Dr. Xavier Andrés Pinos Ochoa
Odontólogo y Especialista en
Periodoncia por la Universidad de
Cuenca-Ecuador



ALARGAMIENTO DE CORONA CLÍNICA EN SECTOR ESTÉTICO Y COLOCACIÓN INMEDIATA DE IMPLANTE INHEX EN OD 21

Paciente de sexo femenino de 43 años de edad sin antecedentes sistémicos acude a la consulta odontológica por movilidad del diente 21 y para mejorar su sonrisa, se realiza extracción y colocación inmediata del implante Inhex 3,75x11.5mm en el OD 21, se realiza también Alargamiento de Corona Clínica en el sector anterior debido a la erupción pasiva alterada tipo 1B, y terminamos con la rehabilitación oral con carillas de cerámica y una placa de estabilización.



Radiografía inicial

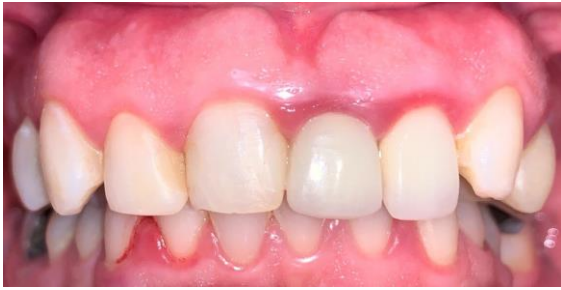

Fig. 1 Situación inicial

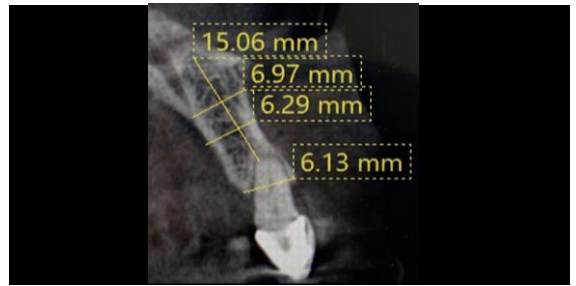


Fig. 2 Tomografía inicial

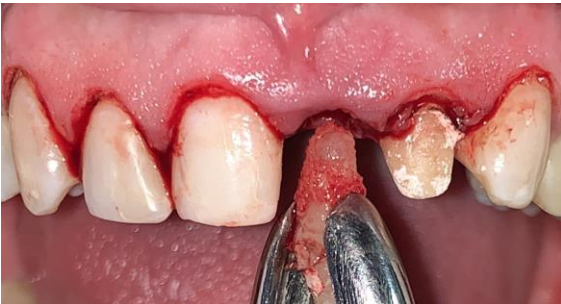

Fig. 3 Gingivectomía y extracción atraumática

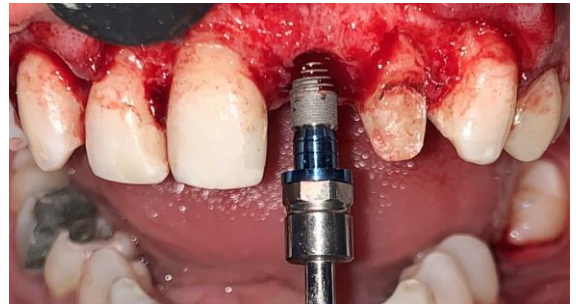

Fig. 4 Colocación del implante

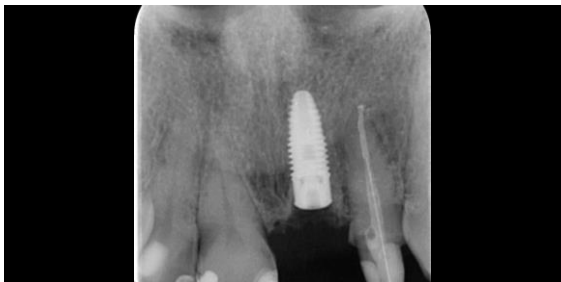

Fig. 5 Radiografía inmediata a la colocación

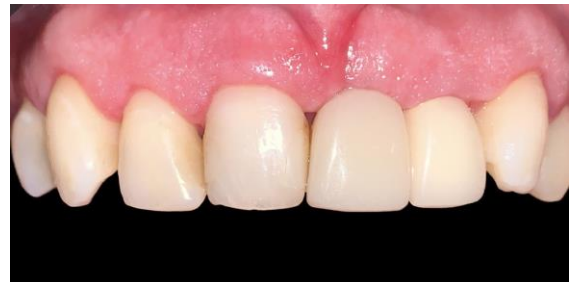

Fig. 6 Provisional Puente Maryland

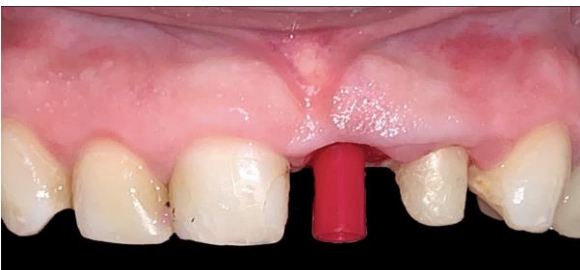

Fig. 7 Después de 6 meses se realiza la segunda fase quirúrgica

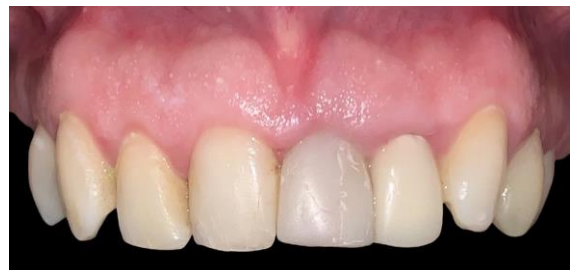

Fig. 8 Provisional para crear el perfil de emergencia

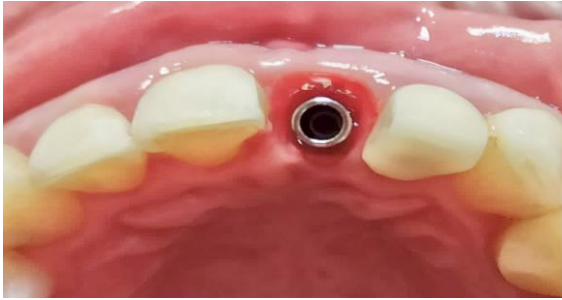

Fig. 9 Perfil de emergencia 2 semanas después

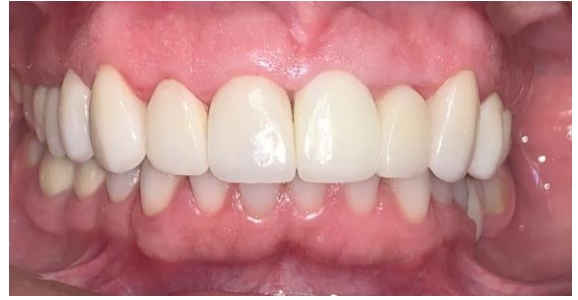

Fig. 10 Después de 6 meses carillas de cerámica

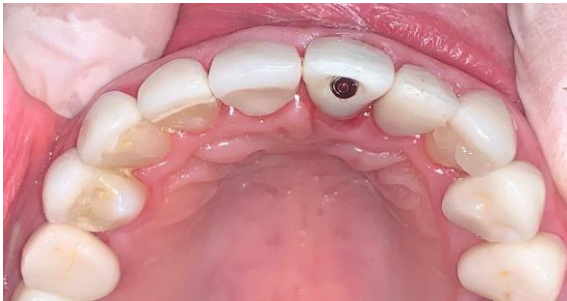

Fig. 11 Vista oclusal

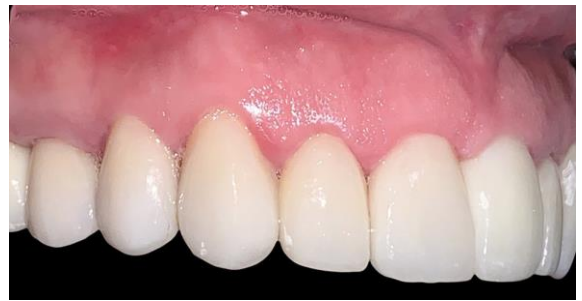

Fig. 12 Vista lateral derecha

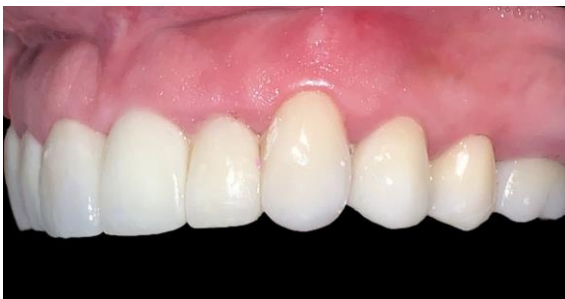

Fig. 13 vista lateral izquierda

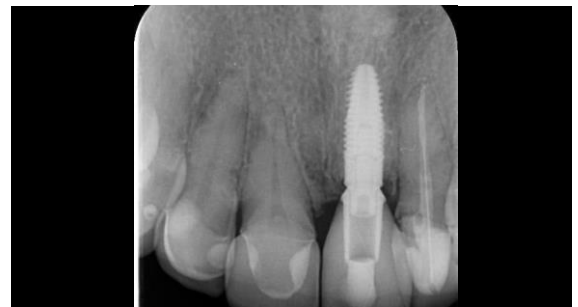

Fig. 14 Radiografía final

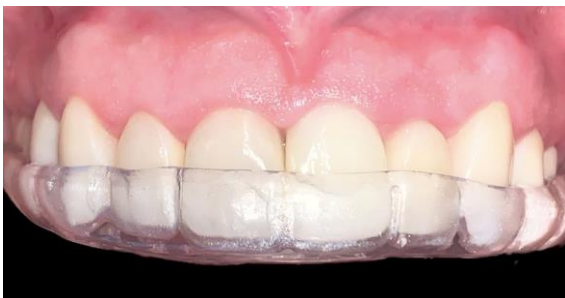

Fig. 15 Placa de estabilización

*Tissue
Caring*