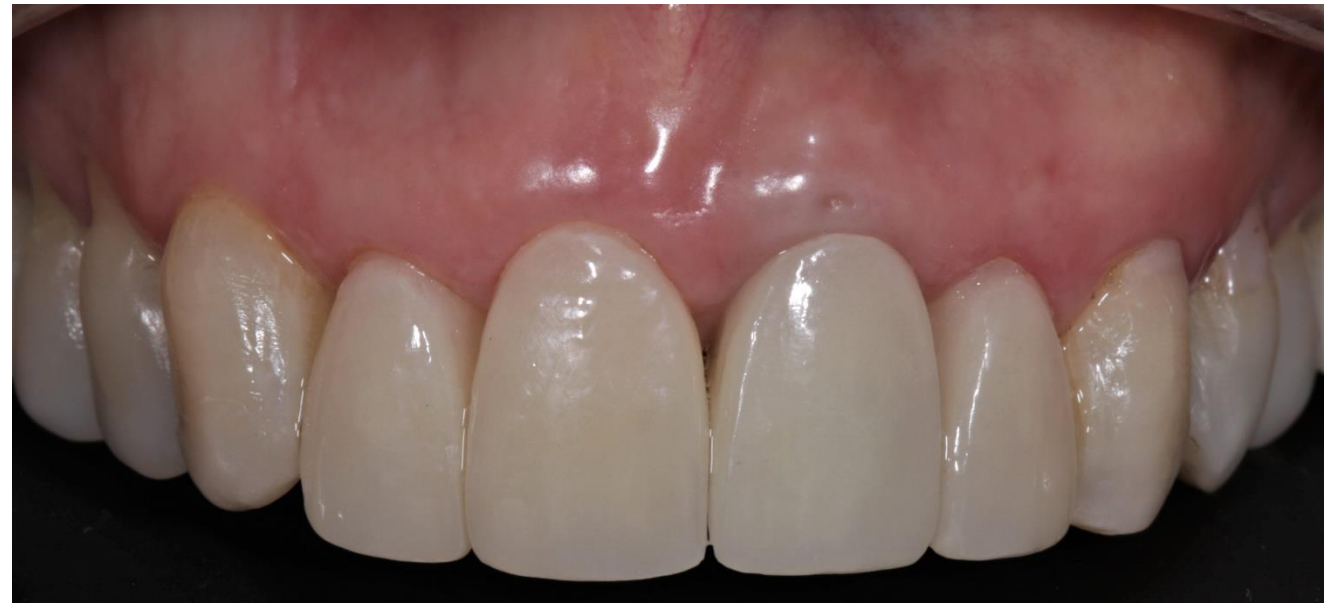
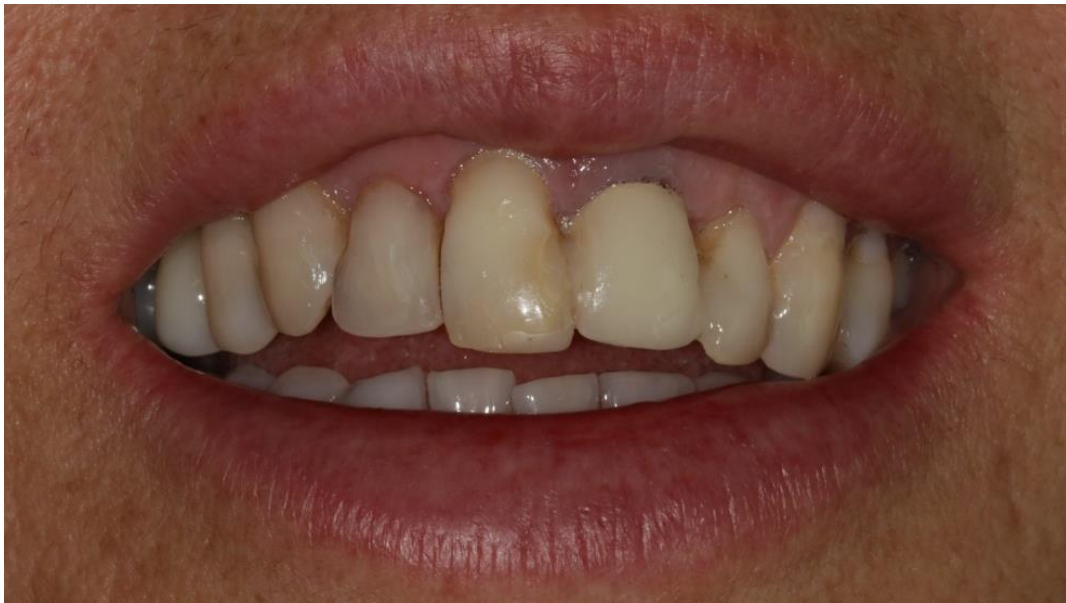
SEGUNDO CASO

IMPLANTE INHEX CUATRO EN OD 21

Paciente de sexo femenino de 52 años de edad acude a la consulta odontológica, a la anamnesis indica ausencia de antecedentes sistémicos, para la colocación de prótesis implanto soportada en el incisivo central superior izquierdo, para lo cual se realizó exodoncia atraumática y se colocó un implante inhex de 3,75 mm de diámetro por 11,5 mm de longitud, logrando estabilidad primaria, permitiéndonos realizar la provisionalidad inmediata, se complemento el caso con injerto de tej conectivo subepitelial y regeneración ósea en la tabla vestibular.



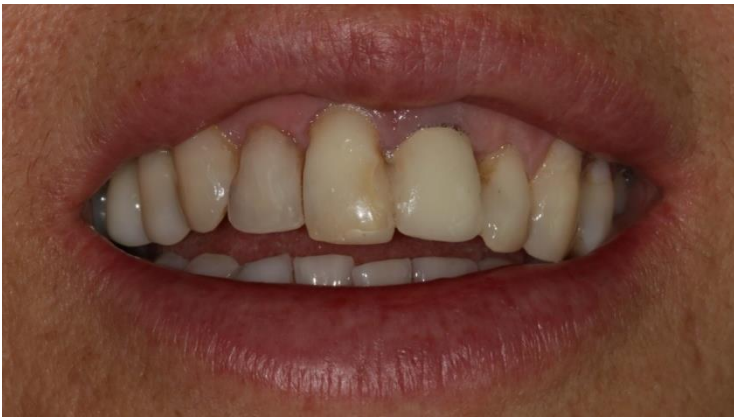

FIG 1. FOTO VESTIBULAR INICIAL

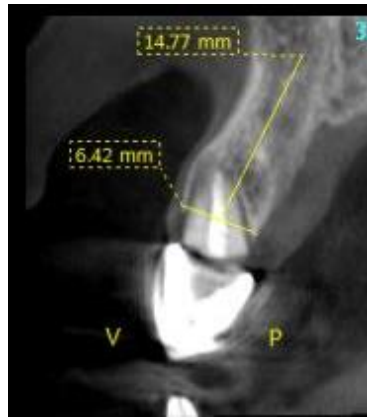

FIG 2. TOMOGRAFÍA INICIAL

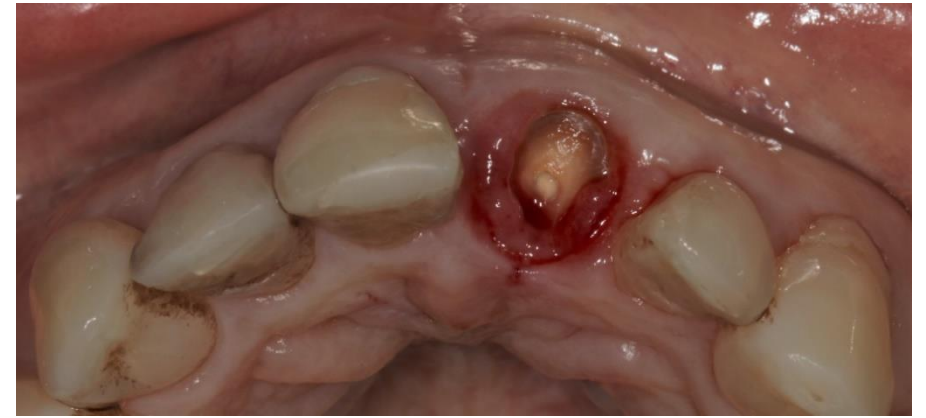


FIG 3. FOTO OCLUSAL

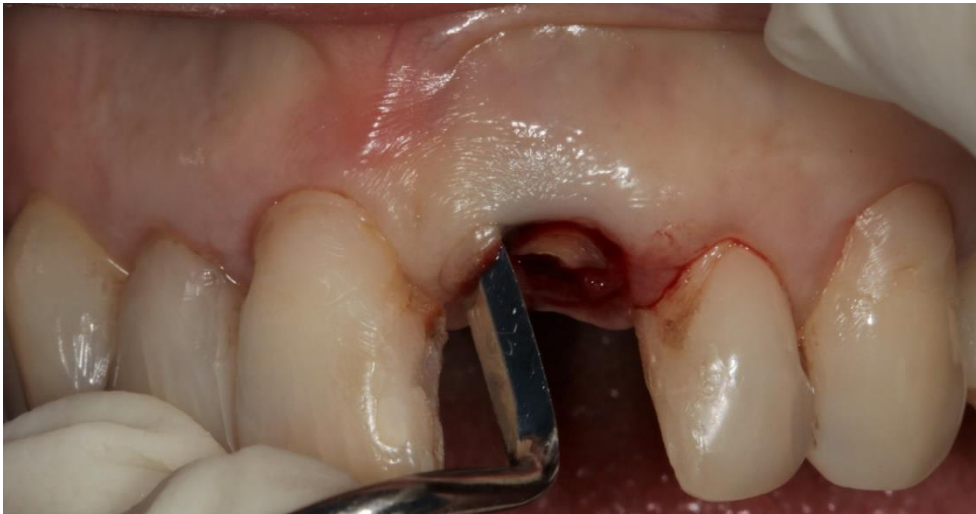

FIG 4. INCISIÓN INTRA SULCULAR

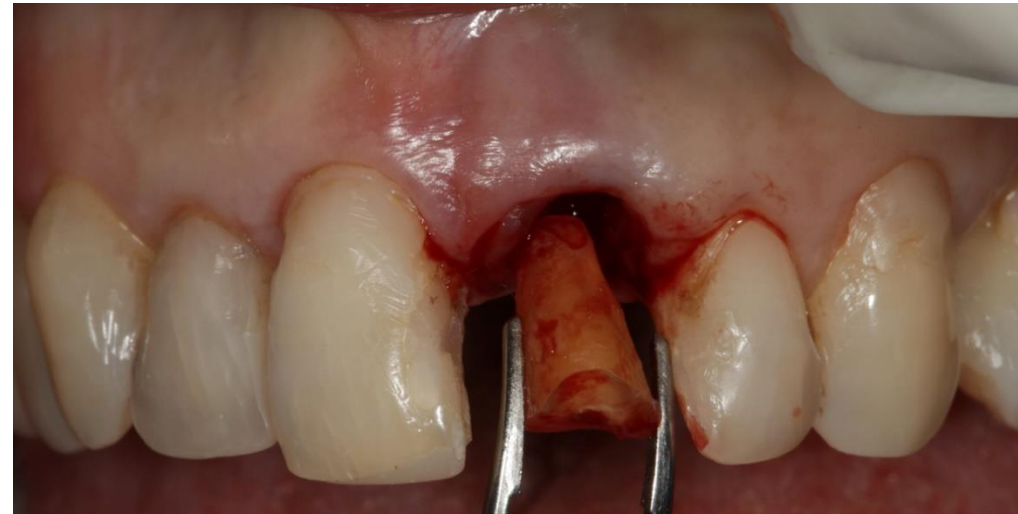

FIG 5. EXODONCIA ATRAUMÁTICA

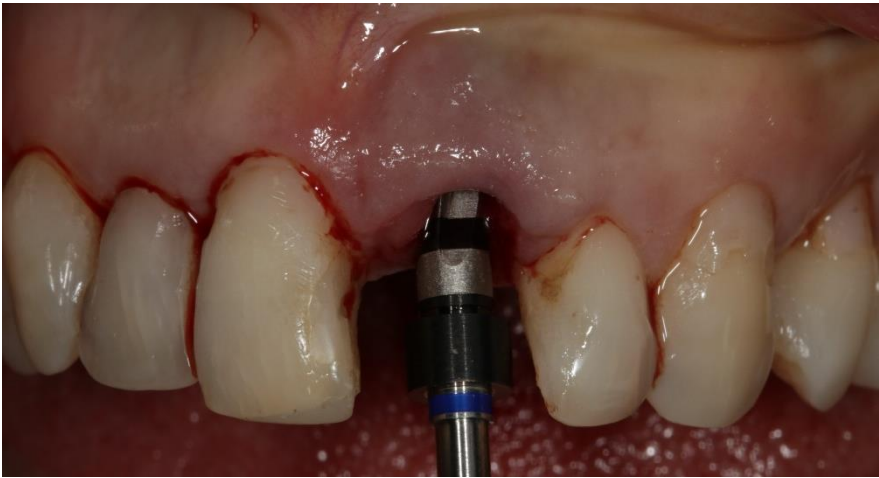

FIG 6. PREPARACIÓN DEL LECHO IMPLANTARIO

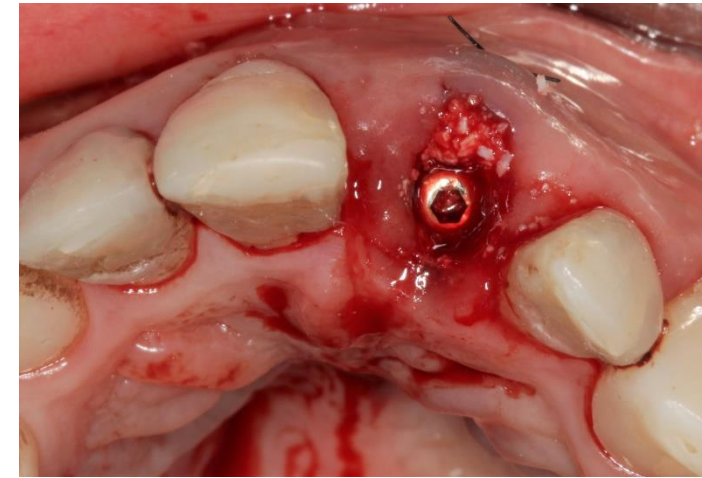
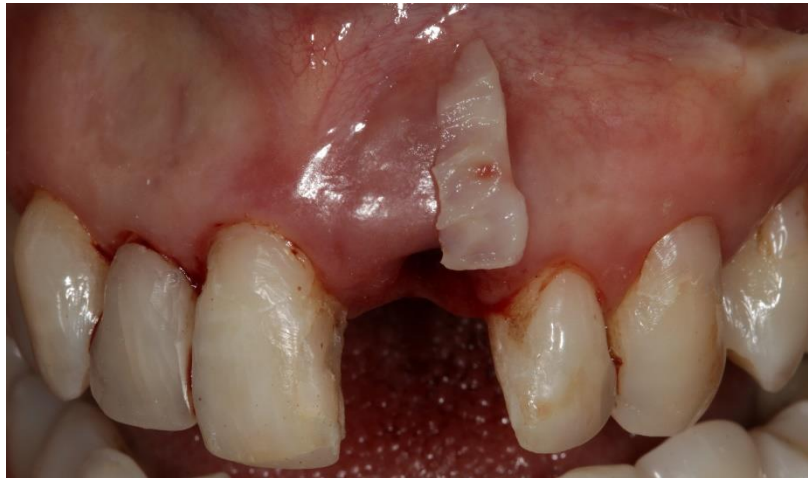

FIG 7, 8. COLOCACIÓN DE IMPLANTE E INJERTO DE TEJ CONECTIVO Y REGENERACIÓN ÓSEA

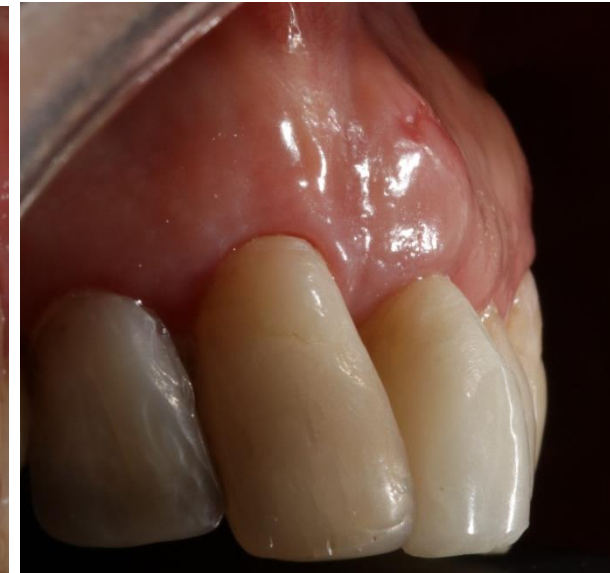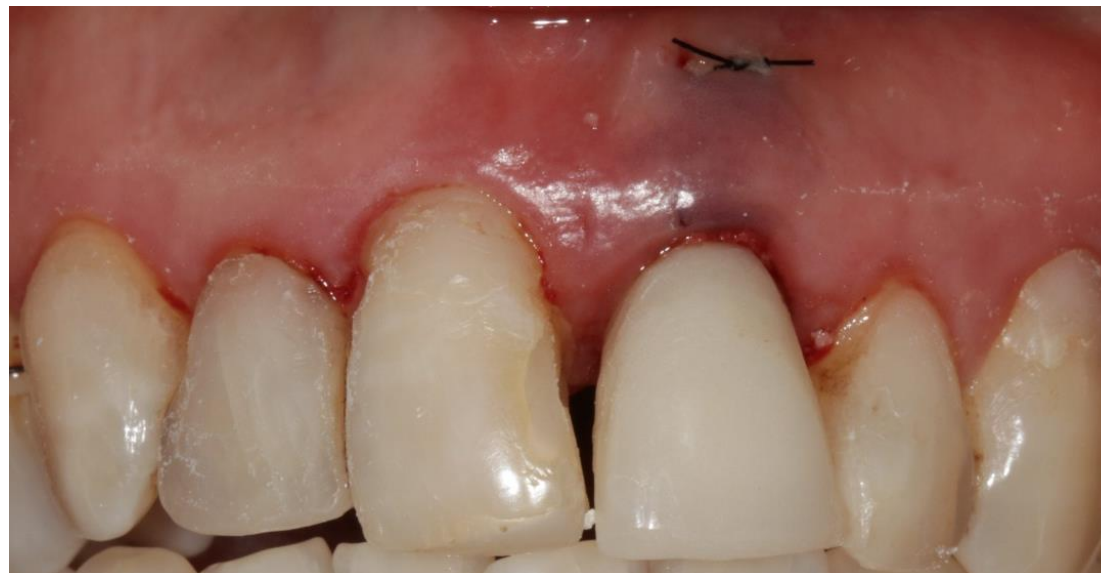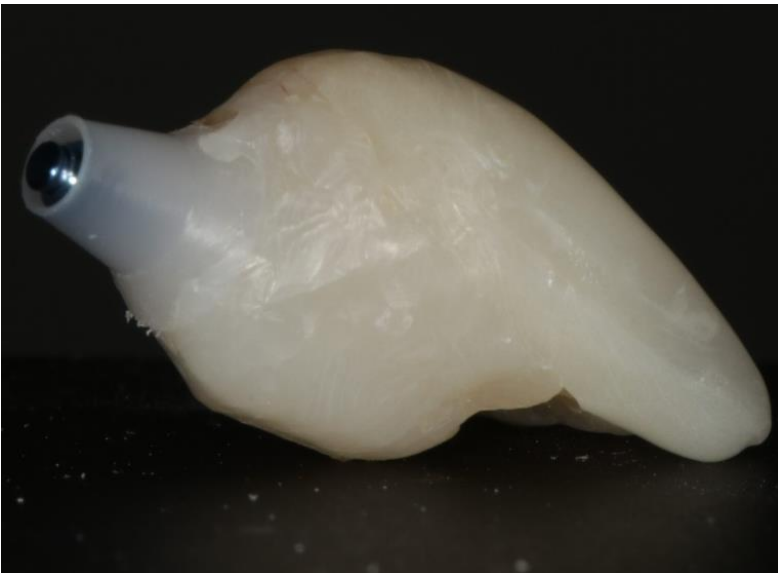


FIG 9, 10, 11. CONFECCIÓN DE PERFIL PROVISIONAL Y CONTROL 3 SEMANAS POS OPERATORIO

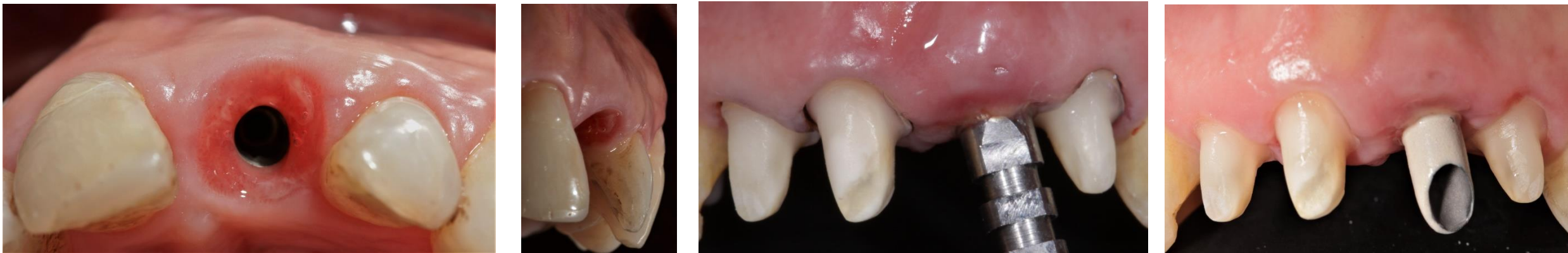

FIG 11,12,13,14. CONTROL DE PERFIL DE EMERGENCIA, IMPRESIÓN DE IMPLANTE Y COLOCACIÓN DE ADITAMENTO PARA CORONA CEMENTADA IMPLANTO SOPORTADA

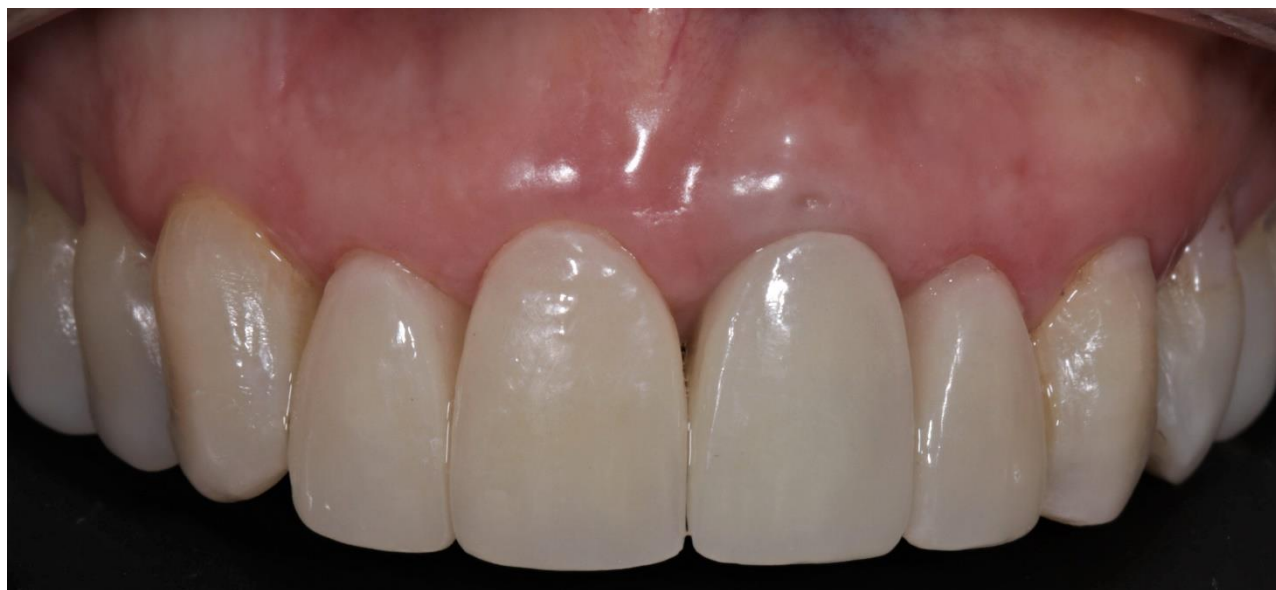

FIG 15. RESTAURACIONES FINALES CEMENTADAS